

R TRAZER

Docteur Olivier NAHON  
Chirurgien Urologue

Ancien Chef de Clinique  
Ancien Assistant des Hôpitaux  
Ancien Praticien Hospitalier Contractuel

DIU Onco-Urologie  
DIU Cœlioscopie

Membre de l'Association Française d'Urologie  
(AFU)

Accréditation HAS depuis Janvier 2009  
(Haute Autorité de Santé)

75 1 93005 8  
Conventionné III.

Cabinet Médical Italie 2  
17 Rue Bobillot  
75013 Paris  
Tel 0153808080  
Fax 0153808062

Clinique Internationale du Parc Monceau  
21 Rue de Chazelle  
75017 Paris  
Tel 0148882525

06/09/19

Cher Maître,

Je vous adresse M. HINDERER pour traitement  
chirurgicale (si possible en 1 fois) d'un  
calcul pyélique gauche.

Amicalement.





LABORATOIRE DE BIOLOGIE MÉDICALE  
TOLBIAC

226 rue de TOLBIAC 75013 PARIS  
Tel: 01.45.89.09.69 - Fax: 01.45.88.79.69 - SELAS BIOLAMLCD Aut. 97-197  
www.biogroup-lcd.fr - Mail : labo.tolbiac@biogroup-lcd.fr

Laboratoire ouvert du lundi au vendredi de 7h00 à 18h30 et le samedi de 8h00 à 13h00

Biologistes médicaux : R.BENSANCENOT – A.MAULARD – E.MSELATI – D.OBADIA – F.SCHINIRER – P.L.TEXIER

02/09/19-e-0001-L-

Dr NAHON Olivier

17 rue Bobillot

75013 PARIS

Monsieur HINDERER SEBASTIEN

né(e) HINDERER

29 rue de la colonie

75013 PARIS

Dossier du 02/09/19-e-0001

Enregistré à 07H04

Patient sexe Masculin né(e) le 22/09/1980

Email Patient : sebastien.hinderer@ens-lyon.org

Le mercredi 4 septembre 2019

COMPTE RENDU D'ANALYSES DE BIOLOGIE MEDICALE

Prélèvement effectué le 02/09/19 à 07H13 sous réserve de mention contraire.

Microbiologie

Valeurs de référence

Antériorités

Cytologie urinaire

IQ-200 Sprint, Beckman Coulter: microscopie automatisée (Urine).


Mode de recueil .....	Urines recueillies par miction (2ème jet) à domicile		
Traitement .....	Aucun		
Aspect .....	légèrement trouble		
Couleur .....	Jaune orangé		
Leucocytes .....	<1000 /mL	<10 000	44 000
Hématies .....	32 000 /mL	< 10 000	1 000
Autres cellules .....	Absence de cellules épithéliales		
Cylindres .....	Absence de cylindres		
Cristaux .....	Absence de cristaux		

**Uroculture : Stérile**

Frevi-isola ou WASP, Biomérieux: ensemencement automatisé (Urine) sur chromID CPSE elite, Biomérieux

**Commentaire(s) interprétatif(s) :**

Absence d'arguments biologiques en faveur d'une infection urinaire



Dr Francine SCHNIRER

Analyses réalisées dans le cadre d'un règlement intérieur ou d'un contrat de collaboration avec

(\*) BIO LAM PTA La Plaine, 70 Bd Anatole France 93200 St Denis Dr HUY, Dr SOUJED, Dr FORTUN

© REPRODUCTION INTERDITE DU COMPTE RENDU SANS L'ACCORD DU LABORATOIRE



# IMAGERIE MEDICALE PARIS 13

www.imagerieparis13.fr

Paris, le 04/09/2019

Mr HINDERER Sebastien

Né(e) le 22/09/1980, 38 ans

PaP

PDS : 2000  $\mu\text{Gy}\cdot\text{m}^2$

## UROGRAPHIE INTRA VEINEUSE

### Indication :

Bilan préthérapeutique d'une lithiase pyélique gauche.

### Résultat :

**Sans préparation**, calcul radio-opaque pyélique gauche de 17 x 12 mm environ.

**Après injection de produit de contraste**, la sécrétion se normaux dessinant des cavités excrétrices fines, hypertoniques.

Le calcul se moule sur les parois du bassinnet, il n'est pas obstructif.

Les deux uretères sont fins et perméables.

La vessie hypertonique, elle se vide sans résidu.

### Conclusion :

**Calcul pyélique gauche radio-opaque non obstructif de 17 mm.**

**Urogramme sous-jacent normal par ailleurs.**

**Médecins :**  
Dr S. ATTIAS  
RPPS : 10003702684

Dr JC. BOUSQUET  
RPPS : 10000318294  
N° réseau péri-natalité :  
752 204 712 338 01

Dr E. CHALLIER  
RPPS : 10000528470

Dr L. COMBESURE  
RPPS : 10001571800

Dr J. GALLINE  
RPPS : 10001571842

Dr D. HERITIER -GRENIER  
RPPS : 10000966860  
N° réseau péri-natalité :  
752 204 821 21 01

Dr P. LEVY  
RPPS : 10000578582

Dr S. POIREE  
RPPS : 10001585347

Dr J. SAVATOVSKY  
RPPS : 10001629517

Dr S. SILVERA  
RPPS : 10001551919

Dr A-L. VERIN  
RPPS : 10100396604

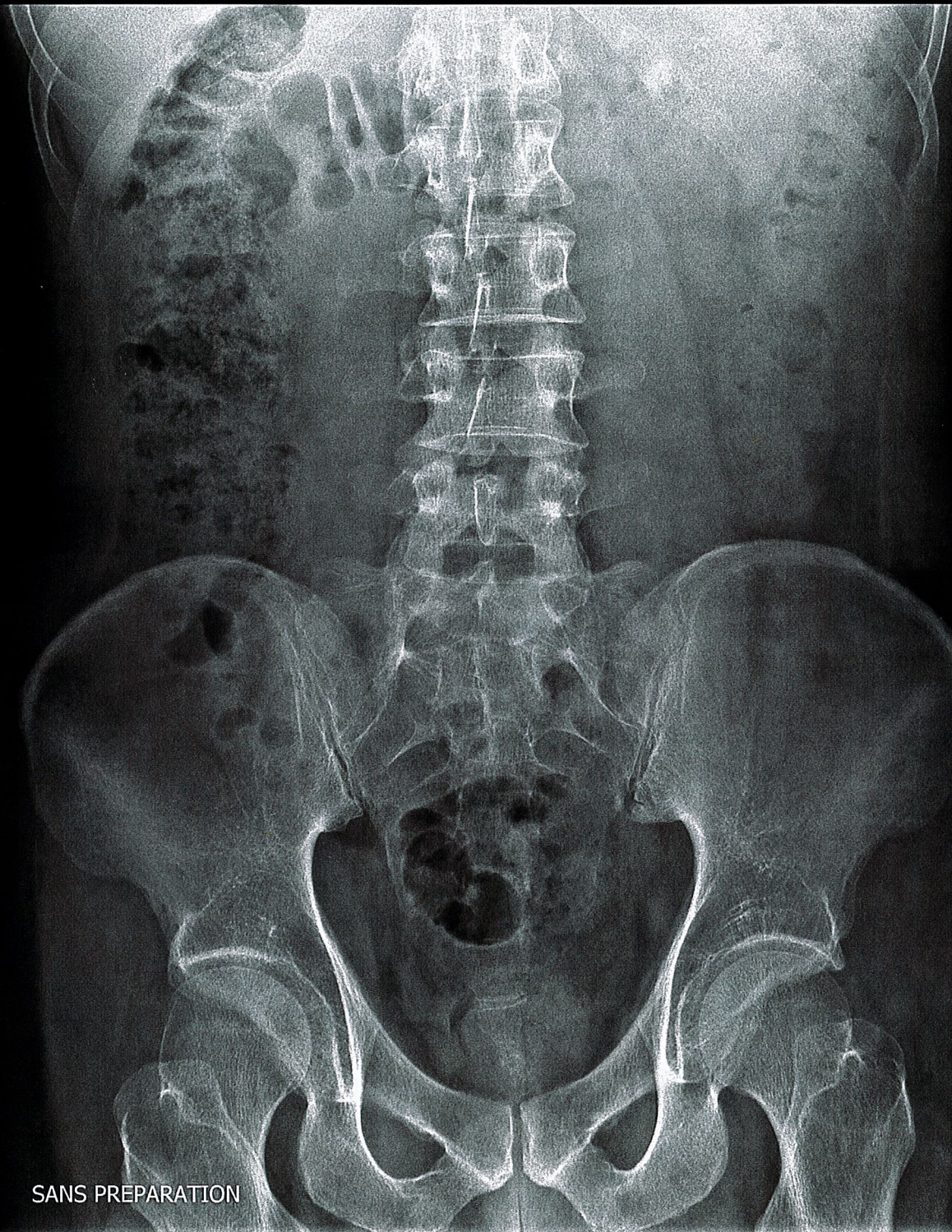
Dr D. ZEITOUN EISS  
RPPS : 10001540359

Docteur Jean Claude BOUSQUET

**Prise de RDV**  
Site Italie :  
Tel : 01.45.83.05.63

Site Peupliers  
Tel : 01.44.06.93.80

Mail : [rdvitalie@gmail.com](mailto:rdvitalie@gmail.com)



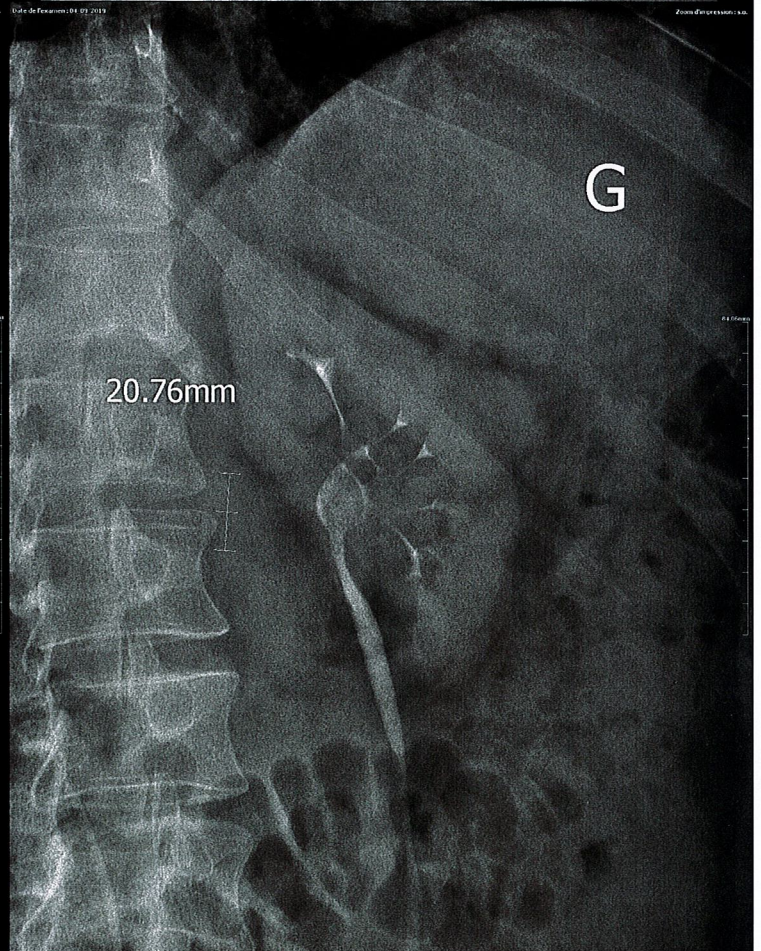
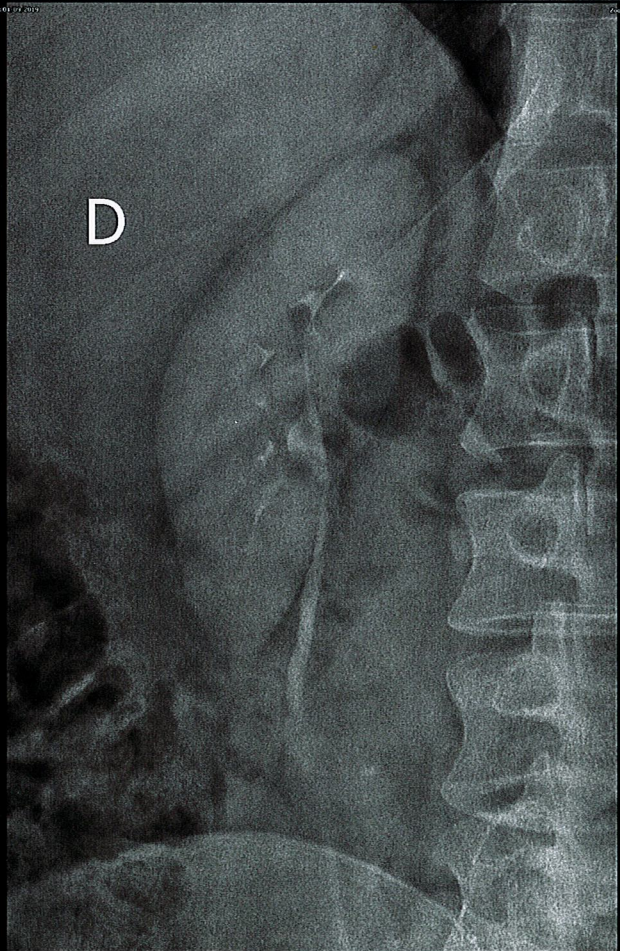
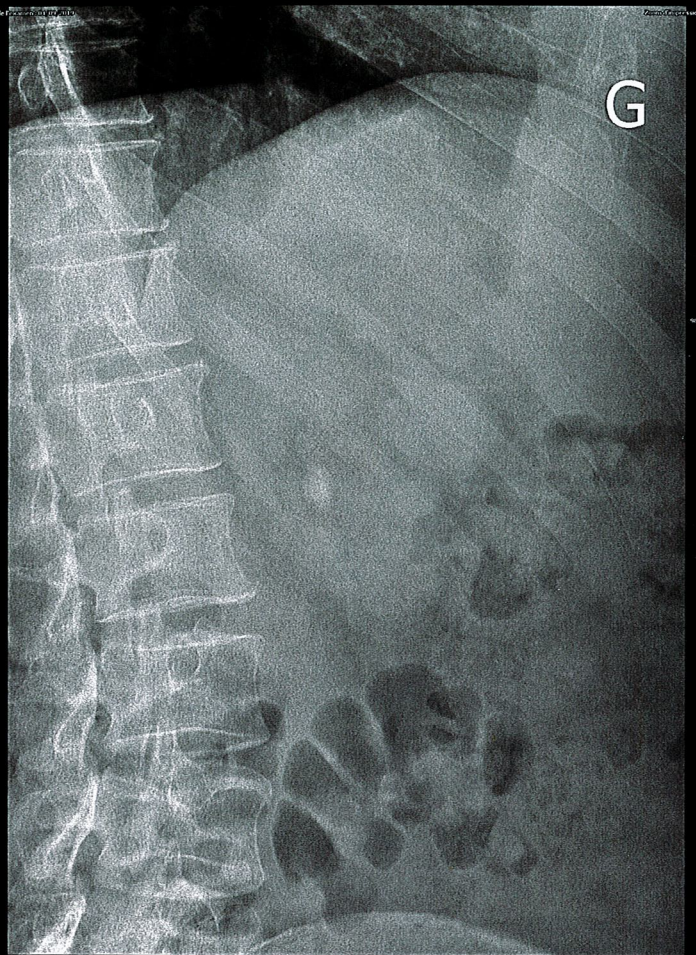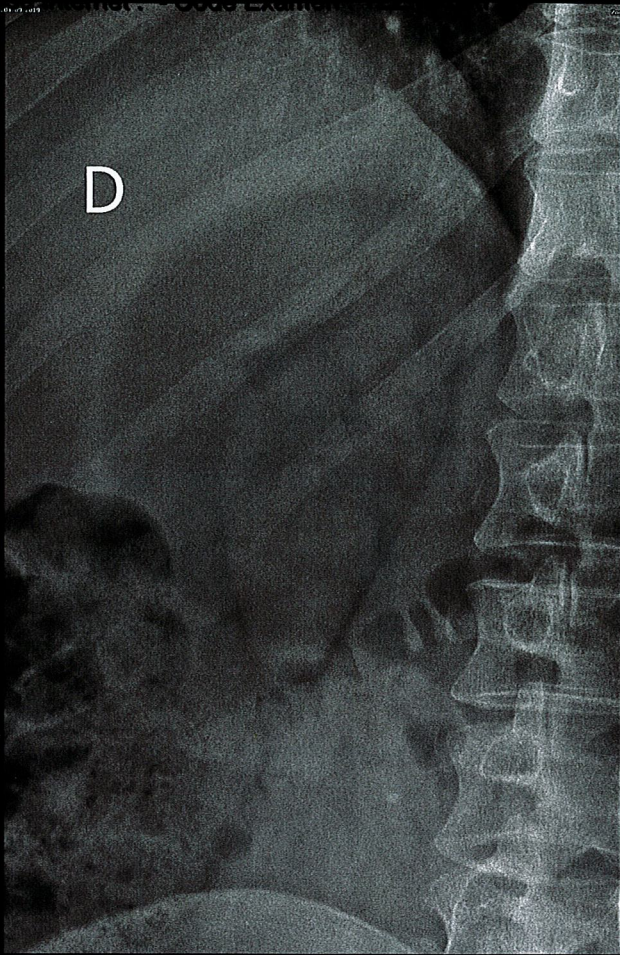
180.20mm

SANS PREPARATION

**Imagerie Medicale PARIS 13**

**HINDERER Sebastien**

**22/09/1980**

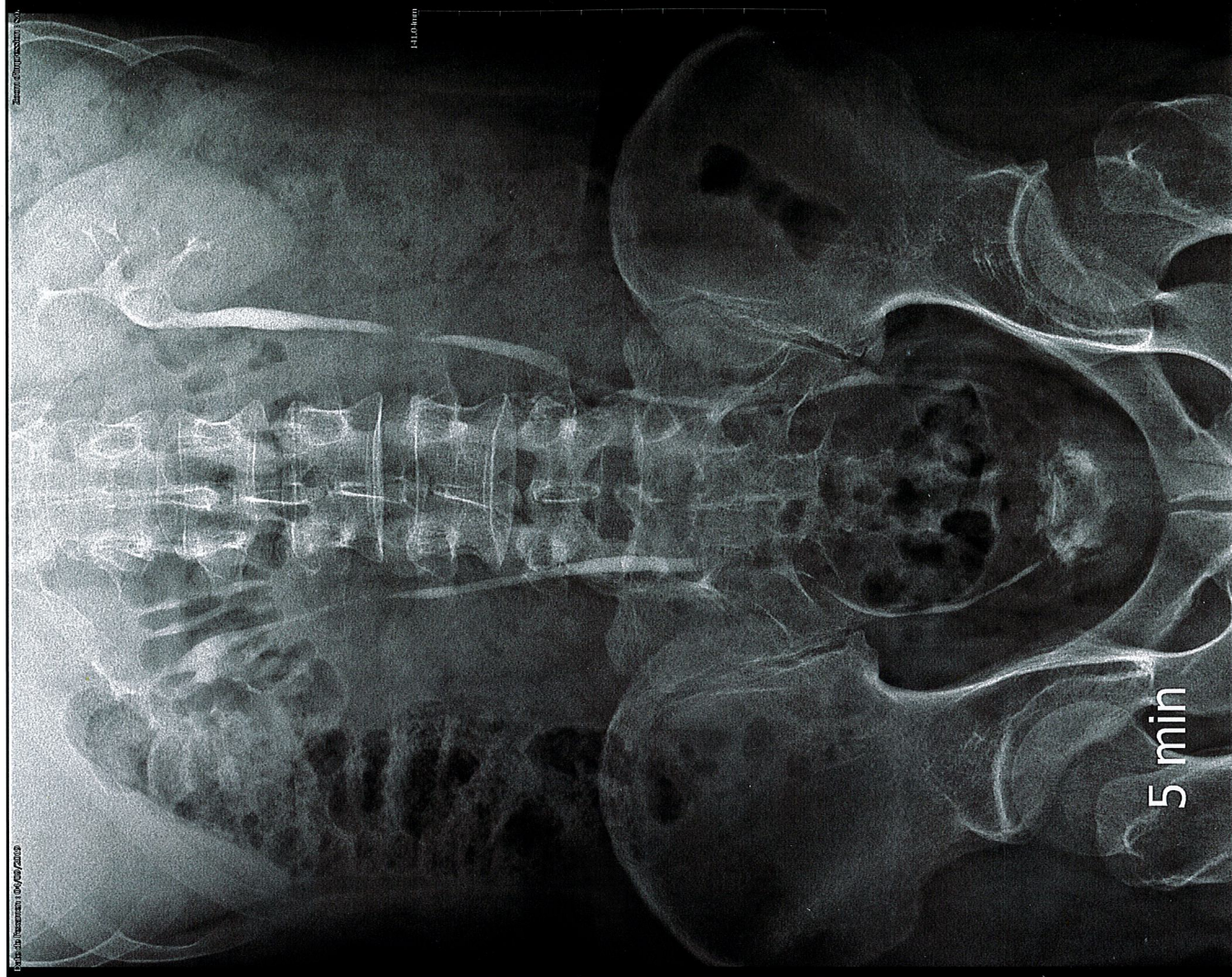
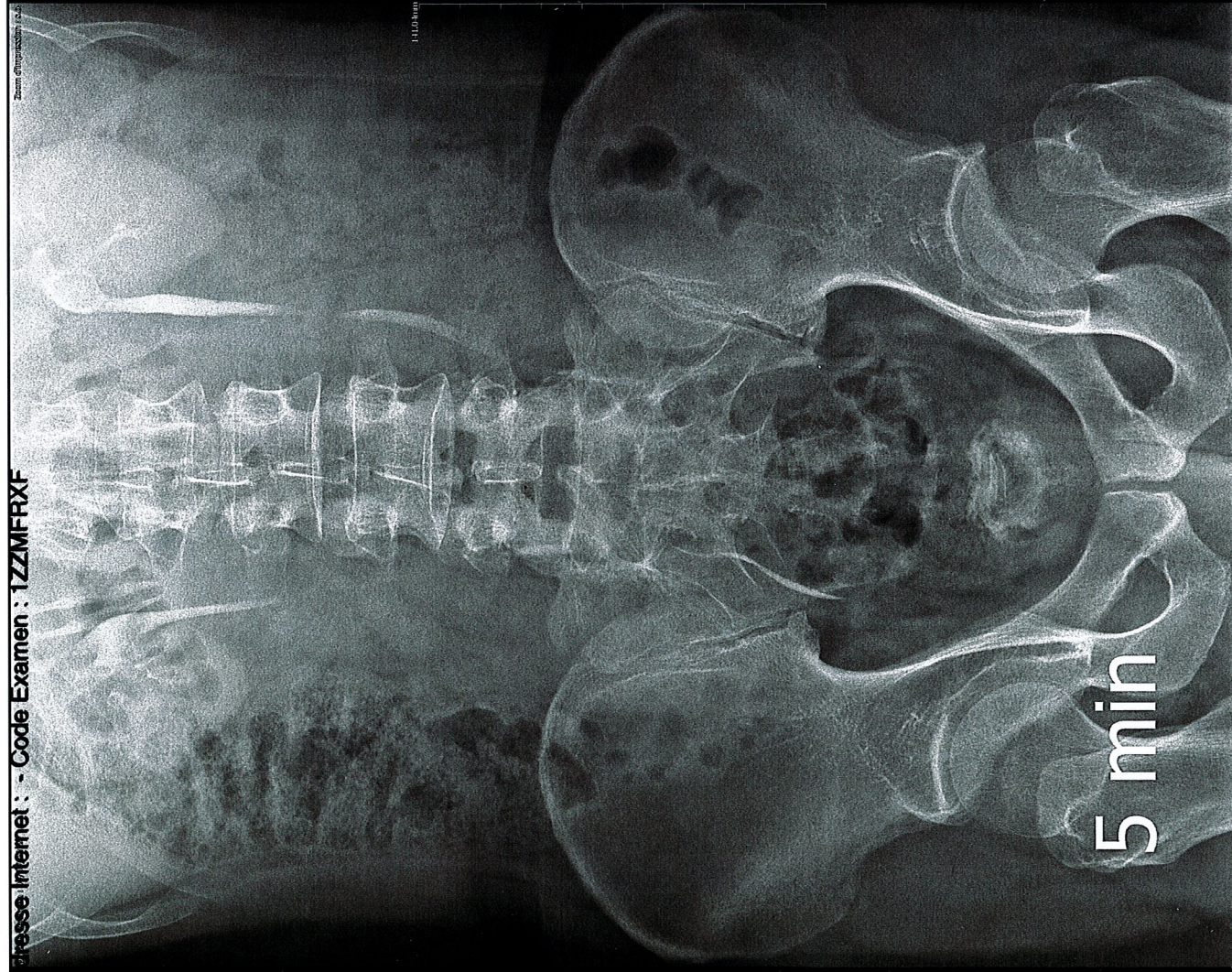


**Imagerie Medicale PARIS 13**

**HINDERER Sebastien**

**22/09/1980**

Adresse Internet : - Code Examen : 1ZZMFRXF



Imagerie Medicale PARIS 13

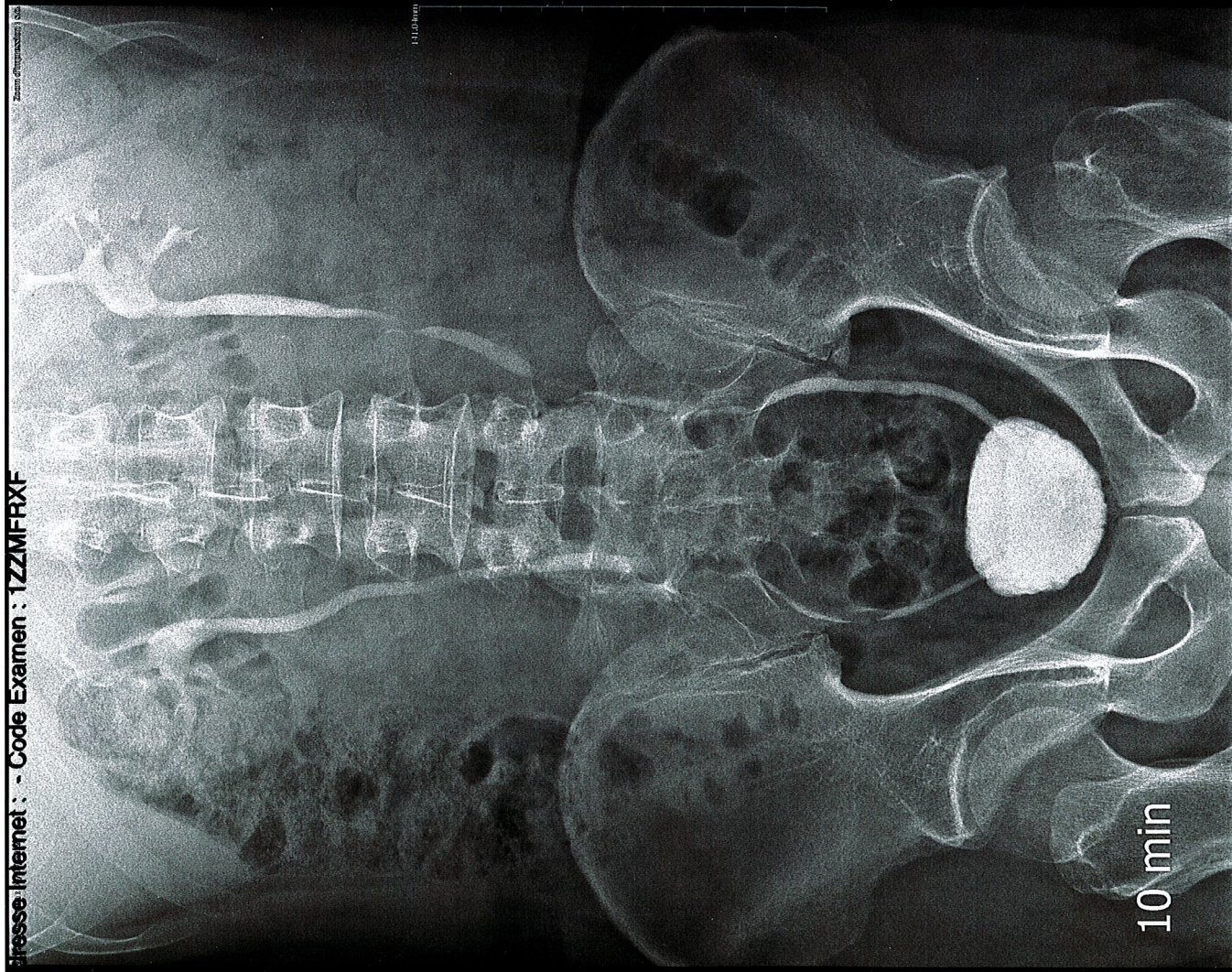
HINDERER Sebastien

22/09/1980

Adresse Internet : - Code Examen : 1ZZMFRXF

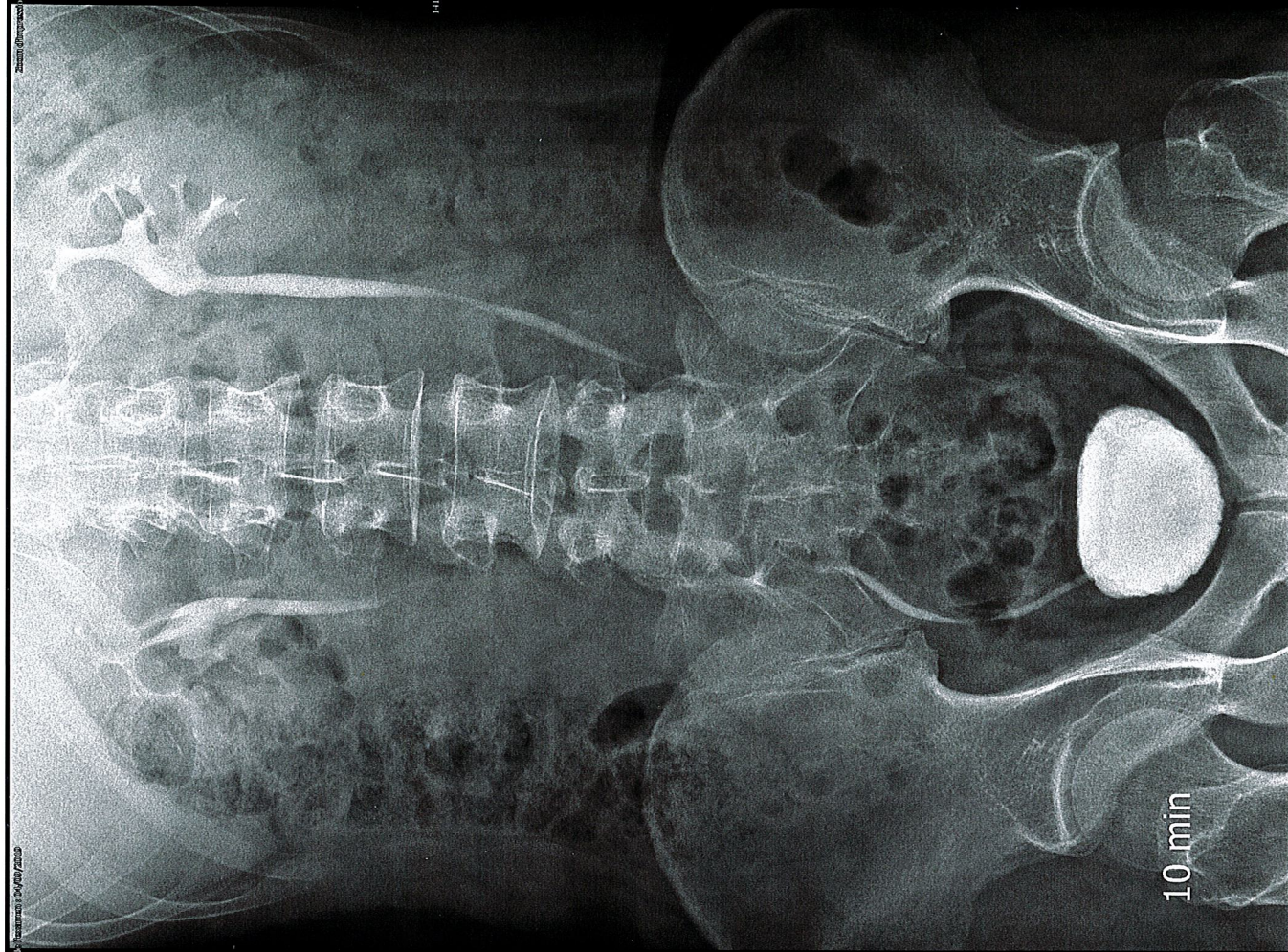
Division d'Imagerie Médicale / 7205

Division d'Imagerie Médicale / 7205



11.0.88mm

10 min



11.0.88mm

10 min

Imagerie Médicale PARIS 13

HINDERER Sebastien

22/09/1980



# IMAGERIE MEDICALE PARIS 13

**RADIOLOGIE DIAGNOSTIQUE ET INTERVENTIONNELLE  
ECHOGRAPHIE - DOPPLER  
MAMMOGRAPHIE NUMERIQUE  
SCANNER - IRM - OSTEODENSITOMETRIE**

*Docteurs S. Attias - J.C. Bousquet - E. Challier - L. Combescure  
J. Galline - D. Grenier - P. Lévy - S. Poirée - J. Savatovsky  
D. Zeitoun - S. Silvera - A.L. Vérin*

## **RADIOLOGIE**

**HINDERER Sebastien**

**Né(e) le : 22/09/1980**

**Examen du : 04/09/2019**

**CENTRE ITALIE**

**TEL 01 45 83 05 63  
FAX RADIO 01 45 88 44 82  
FAX IRM-SCANNER 01 45 88 60 48**

**CENTRE PEUPLIERS**

**RADIO 01 44 06 93 92  
SCANNER 01 44 06 93 80  
IRM 01 44 06 93 86  
FAX 01 44 16 54 59**

**[www.imagerieparis13.fr](http://www.imagerieparis13.fr)**